

Indikationer for nuklearmedicinske undersøgelser ved prostatacancer

Raade, Andreas Underbjerg; Buch-Olsen, Karen M; Lund, Lars; Zacho, Helle Damgaard; Borre, Michael; Holm, Jorun; Pedersen, Kasper Tholstrup; Hildebrandt, Malene Grubbe

Published in:
Ugeskrift for Læger

DOI:
10.61409/V01240036

Publication date:
2024

Document version:
Forlagets udgivne version

Document license:
CC BY-NC-ND

Citation for pulished version (APA):
Raade, A. U., Buch-Olsen, K. M., Lund, L., Zacho, H. D., Borre, M., Holm, J., Pedersen, K. T., & Hildebrandt, M. G. (2024). Indikationer for nuklearmedicinske undersøgelser ved prostatacancer. *Ugeskrift for Læger*, 186(23), Artikel V01240036. <https://doi.org/10.61409/V01240036>

Go to publication entry in University of Southern Denmark's Research Portal

Terms of use

This work is brought to you by the University of Southern Denmark.
Unless otherwise specified it has been shared according to the terms for self-archiving.
If no other license is stated, these terms apply:

- You may download this work for personal use only.
- You may not further distribute the material or use it for any profit-making activity or commercial gain
- You may freely distribute the URL identifying this open access version

If you believe that this document breaches copyright please contact us providing details and we will investigate your claim.
Please direct all enquiries to puresupport@bib.sdu.dk

Statusartikel

Indikationer for nuklearmedicinske undersøgelser ved prostatacancer

Andreas Underbjerg Raade¹, Karen Middelbo Buch-Olsen^{1, 2}, Lars Lund^{2, 3}, Helle D. Zacho^{4, 5}, Michael Borre^{6, 7}, Jorun Holm^{1, 2}, Kasper Tholstrup Pedersen¹ & Malene Grubbe Hildebrandt^{1, 2}

1) Nuklearmedicinsk Afdeling, Odense Universitetshospital, 2) Klinisk Institut, Syddansk Universitet, 3) Urologisk Afdeling, Odense Universitetshospital, 4) Nuklearmedicinsk Afdeling, Klinisk Kræftforskningscenter, Aalborg Universitetshospital, 5) Klinisk Institut, Aalborg Universitet, 6) Urinvejskirurgi, Aarhus Universitetshospital, 7) Institut for Klinisk Medicin, Aarhus Universitet

Ugeskr Læger 2024;186:V01240036. doi: 10.61409/V01240036

HOVEDBUDSKABER

- Knoglescintigrafi og natriumfluorid-PET/CT benyttes til primær stadieinddeling, recidivudredning og responsevaluering ved prostatacancer.
- Prostataspecifikt membranantigen (PSMA)-PET/CT er veletableret til recidivudredning hos udvalgte patienter.
- Patienters gavn af brug af PSMA-PET/CT til primær stadieinddeling er endnu ikke afklaret.

Hvert år får omkring 4.500 danske mænd diagnosen prostatacancer, hvilket medfører en samlet livstidsrisiko på 15%. Prostatacancer kan manifestere sig i forskellige former, og patienter kategoriseres baseret på en risikovurdering, som opdeles i lav risiko, favorabel intermediær risiko, ikkefavorabel intermediær risiko og høj risiko. Kategoriseringen er baseret på klinisk tumorstadie, patologi i form af Gleason-score og niveauet af biomarkøren prostataspecifikt antigen (PSA). Risikoprofilen er afgørende for prognosen og behandlingen af sygdommen og for, om der skal foretages udredning for metastaser. Prostatacancer inddeles yderligere i lokaliseret, lokalavanceret og avanceret sygdom [1].

Biomarkøren PSA anvendes til monitorering af patienter under behandling og som opfølgning efter tidligere kurativ behandling [1]. Forskellige nuklearmedicinske undersøgelser anvendes til primær stadieinddeling (herefter benævnt stadieinddeling), recidivudredning og responsevaluering. Knogleundersøgelser såsom knoglescintigrafi og natriumfluorid (fluorid)-PET/CT har været i brug i mange år, mens prostataspecifikt membranantigen-PET/CT (PSMA-PET/CT) er en nyere undersøgelse, der anvendes i forbindelse med prostatacancer [2, 3].

Brugen af forskellige modaliteter er baseret på en evidensvurdering, som er beskrevet i de kliniske retningslinjer på området. Dansk Prostata Cancer Database (DaProCa) og European Association of Urology (EAU) udgiver årligt opdaterede kliniske retningslinjer [4, 5]. I september 2023 er der udkommet en European Association of Nuclear Medicine (EANM)-konsensusartikel, hvor eksperter fra forskellige specialer udtrykker varierende grader af enighed i en række udsagn. Disse udsagn omhandler valget af billeddiagnostiske undersøgelser til kliniske indikationer forskellige steder i prostatacancerforløbet [6].

I denne artikel ser vi nærmere på evidensen og retningslinjerne for de nuklearmedicinske modaliteter, der benyttes til stadieinddeling, recidivudredning og responsevaluering af patienter med prostatacancer, samt

hvilke undersøgelser der i øjeblikket anvendes i Danmark.

Prostatacancer som sygdom og behandling

Prostatacancer er en sygdom, der ofte udvikler sig langsomt og er indolent, men aggressive former optræder også. Der er sjældent symptomer ved lokaliseret sygdom, mens symptomerne ved mere udbredt sygdom varierer afhængigt af sygdommens udbredelse lige fra vandladningsbesvær til knoglesmerter eller almen sygdomsfølelse ved fremskreden sygdom [1].

Prostatacancer kan sprede sig på flere måder. Lokal eller direkte invasiv spredning forekommer gennem kapslen og i vesiculæe seminales. Der kan også ske lymfogen eller hæmatogen spredning, sidstnævnte oftest til skelettet [7].

Behandling af prostatacancer kan opdeles i observation, kurativt intenderet og pallierende behandling. Overordnet består behandlingen af forskellige metoder gående fra aktiv overvågning til kirurgi, ekstern eller intern strålebehandling, endokrin terapi og kemoterapi [1].

Undersøgelsestyperne

Knoglescintigrafi og fluorid-PET/CT benyttes til påvisning af øget knoglemetabolisme, hvilket ses ved osteosklerotiske knoglemetastaser, som sammen med lymfeknudemetastaser er de dominerende typer fjernmetastaser ved prostatacancer [2, 7]. Til knoglescintigrafi anvendes ^{99m}Tc bundet til en bisfosfonat, mens der til fluorid-PET/CT bruges ^{18}F , der inkorporeres i områder med øget knogleopbygning. Princippet med binding af ^{99m}Tc til en bisfosfonat blev introduceret i 1970'erne, og selvom fluorid allerede blev udviklet i 1960'erne, blev det først senere anvendt som en PET-tracer i kombination med CT [2]. Oversigt over nuklearmedicinske undersøgelser kan ses i **Tabel 1**.

TABEL 1 Anvendelse og anbefalinger af nuklearmedicinske undersøgelser til prostatacancer i Danmark.

Undersøgelse	Isotoper	Skanner	Benyttes i Danmark?	Anbefalinger i DaProCa-retningslinjer
<i>Knoglerelateret</i>				
Knoglescintigrafi	^{99m}Tc	Gammakamera SPECT/CT ^a	Ja	Stadieinddeling Recidivudredning Responseevaluering
Fluorid-PET	^{18}F	PET	Ja	Stadieinddeling Recidivudredning Responseevaluering
<i>Knogle- og bløddelsrelateret</i>				
PSMA-PET	^{18}F ^{68}Ga	PET	Ja	Stadieinddeling ^b Recidivudredning

DaProCa = Dansk Prostata Cancer Database; PSMA = prostataspecifikt membranantigen.

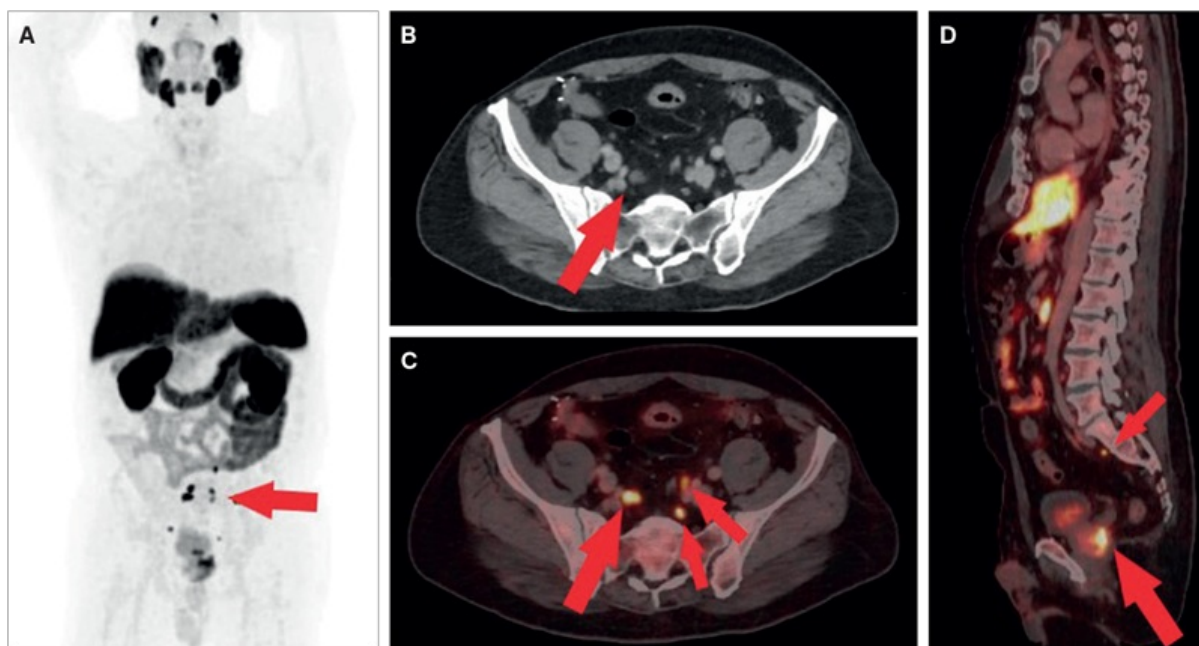
a) Alle nuklearmedicinske undersøgelser foretages med CT.

b) Kan anvendes.

Som en nyere metode er PSMA-PET/CT blevet indført i Danmark [2] (**Figur 1**). PSMA-liganden kan mærkes med bl.a. ^{68}Ga og ^{18}F . PSMA er et protein, der sidder i celledmembranen på normale prostataceller, men opreguleres

med op mod en faktor 100 i prostatacancer celler [8].

FIGUR 1 Prostata-specifikt membranantigen (PSMA)-PET/CT af patient med nydiagnosticeret højrisikoprostatakræft. Henvisningsoplysninger for patienten: cT1c, PSA 7,9, Gleason score 4+5. **A.** Oversigtsbillede af PSMA-PET. Der ses flere aktivitetsfoci centralt beliggende i pelvis (pil). **B.** Transaksialt CT-billede. Der ses en enkelt fyldig lymfeknude i relation til iliacakarrene på højre side (pil). **C.** Transaksialt PSMA-PET/CT-billede på samme sted. Der visualiseres flere lymfeknudemetastaser, flere på ca. 5 mm (større og mindre pile). **D.** Sagittalt snit. Kraftig aktivitetsoptagelse posterior i prostata og i lille lymfeknude præsakralt (større og mindre pil).



¹⁸F-fluorodeoxyglycose (FDG) er generelt den mest benyttede PET-tracer, men den benyttes ikke som standard ved prostatacancer. Den kan dog i særlige tilfælde benyttes ved højmalig sygdom, hvor der forventes høj aktivitetsoptagelse i kræftcellerne.

Indikation og evidens

Stadieinddeling

Knoglescintigrafi og fluorid-PET/CT har været anvendt til bestemmelse af sygdomsstadiet hos patienter med prostatacancer, oftest i kombination med kontrastforstærket CT [2]. Både DaProCa og EAU er enige om, at knoglescintigrafi som minimum skal anvendes til stadiinddeling [4, 5]. DaProCa nævner, at PSMA-PET/CT »kan anvendes« til stadiinddeling [4], og EAU foreslår at anvende PSMA-PET/CT, når denne er tilgængelig, men advarer samtidig om at træffe behandlingsbeslutninger på baggrund af denne metode [5]. I EANM-konsensusartiklen anbefales PSMA-PET/CT til stadiinddeling frem for knoglescintigrafi [6]. Der er således ikke overensstemmelse mellem anbefalinger i forhold til brug af undersøgelsen.

I et systematisk review og en metaanalyse af 31 studier, der inkluderede 2.431 patienter, sammenlignede man PSMA-PET (PSMA-PET/CT eller PSMA-PET/MR-skanning) med konventionelle modaliteter (knoglescintigrafi, CT og MR-skanning) til stadiinddeling af lymfeknude- og knoglemetastaser hos patienter med intermedieær prostatacancer og højrisikoprostatacancer. Resultaterne viste, at PSMA-PET havde en højere sensitivitet og

specificitet end konventionelle metoder til lymfeknudediagnostik. For knoglemetastaser blev der også fundet en sensitivitet på 98% og specificitet 96% for PSMA-PET mod en sensitivitet på 73% og specificitet på 79% for knoglescintigrafi med og uden SPECT [9]. Det ser derfor ud til, at PSMA-PET giver en bedre diagnostisk sikkerhed end konventionelle metoder til stadieinddeling, men påvirker det behandlingsvalget og patientforløbet?

I et prospektivt overkrydsningsstudie blev 302 patienter med nydiagnosticeret prostatacancer randomiseret til udredning med PSMA-PET/CT eller knoglescintigrafi og CT. Studiet viste signifikant øget diagnostisk akkuratessse for PSMA-PET/CT over for konventionel udredning med en sensitivitet på 85% og en specificitet på 98% for PSMA-PET/CT mod hhv. 38% og 91% for de konventionelle undersøgelser. PSMA-PET/CT førte til en ændring i behandling hos 39 ud af 146 (27%) patienter, der havde op til to metastaser ved konventionel udredning [10]. Pga. overkrydsningsdesignet giver studiet dog ikke evidens for, om patienterne havde gavn af behandlingsændringen.

Recidivudredning og responsevaluering

PSMA-PET/CT er anbefalet til recidivudredning ved lave PSA-værdier ifølge DaProCas og EAU's retningslinjer [4, 5] samt EANM-konsensusartiklen [6].

Et systematisk review og en metaanalyse fra 2019 viste, at PSMA/PET havde positiv prædiktiv værdi på 0,99 og en detektionsrate på 63% og 94% ved PSA på hhv. under og over 2,0 µg/l ved recidiv. Konklusionen var, at PSMA-PET er en velegnet undersøgelse ved biokemisk recidiv af prostatacancer [11]. Et dansk prospektivt sammenligningsstudie med 68 deltagere viste ingen signifikant forskel mellem PSMA-PET/CT og fluorid-PET/CT til detektion af knoglemetastaser, hvilket indikerer, at begge har høj nøjagtighed til opsporing af knoglemetastaser ved mistanke om recidiv [12]. Dog bemærkes det, at PSMA-PET/CT også kan påvise bløddelsmetastaser ud fra traceroptaget, mens det ved fluorid-PET/CT udelukkende er CT-delen af undersøgelsen, der benyttes til vurdering af bløddelsmetastaser.

Både knoglescintigrafi og fluorid-PET/CT er også anbefalet til responsevaluering af knoglemetastaser [2]. DaProCa og EAU anbefaler knoglescintigrafi til dette formål [4, 5], og DaProCa anbefaler standardiseret responsevaluering og foreslår anvendelsen af 2 + 2-reglen fra Prostate Cancer Clinical Trials Working Group 3 [13]. I en dansk sammenhæng blev det i et prospektivt sammenligningsstudie baseret på 64 patienter fundet, at der ikke var nogen forskel mellem knoglescintigrafi og fluorid-PET/CT til responsmonitorering, selvom det skal bemærkes, at det er et lille studie [14].

Udfordringer ved prostataspecifikt membranantigen-PET/CT

PSMA kan mærkes med enten ^{68}Ga eller ^{18}F , og særligt den ^{18}F -mærkede variant [^{18}F]-PSMA-1007 er kendt for uspecifik aktivitetsoptagelse i skelettet, som kan fejltolkes som knoglemetastaser [15]. Samtidig kan den øgede akkuratessse ved PSMA-PET/CT føre til påvisning af metastaser, som ikke ville være blevet erkendt med de undersøgelser, der i dag benyttes mange steder i Danmark til stadieinddeling af prostatakræft. Dette kan påvirke patienternes behandlingstilbud. Det angives i EAU's retningslinjer, at man på nuværende tidspunkt ikke anbefaler at behandle patienter på baggrund af stadieinddeling med PSMA-PET/CT, da det ikke er afklaret, om det gavner patienterne. Dette søges afklaret i et igangværende lodtrækningsforsøg i Region Syddanmark, PRISMA-PET, hvor patienter med nydiagnosticeret ikkefavorabel intermedieær prostatakræft eller højrisikoprostatekræft randomiseres til enten stadieinddeling med fluorid-PET/CT eller PSMA-PET/CT (begge udført med diagnostisk CT). Dette studie forventes at belyse sygdomsfri overlevelse for de to grupper og at afklare, om den mere nøjagtige PSMA-PET/CT ændrer behandlingen, og om det er til gavn for patienterne [16].

Hvad er praksis i Danmark?

I foråret 2023 sendte vi et spørgeskema til 14 danske afdelinger for klinisk fysiologi og nuklearmedicin. Det omfattede spørgsmål om undersøgelser til stadieinddeling, recidivudredning og responseevaluering af prostatacancer. Af 13 svar udførte to afdelinger ingen af de forespurgte. Én afdeling udførte undersøgelser til stadieinddeling og recidivudredning, men ikke responseevaluering, mens ti udførte undersøgelser på alle tre indikationer.

Tre afdelinger benyttede PSMA-PET/CT til stadieinddeling af en udvalgt gruppe af højrisikopatienter, mens de hos øvrige patienter benyttede knoglescintigrafi. Den ene af afdelingerne udredte alle med knoglescintigrafi og kontrastforstærket CT, og hvis der ikke påvistes metastaser, og patienten var kandidat til kurativ behandling, så udførtes PSMA-PET/CT.

Til stadieinddeling af patienter med intermediær prostatacancer og højrisikoprostatacancer var knoglescintigrafi og fluorid-PET/CT de hyppigste undersøgelser, idet hhv. fire og fem afdelinger anvendte disse metoder. PSMA-PET/CT anvendtes til stadieinddeling på to ud af 11 afdelinger til patienter med intermediær prostatacancer.

Til recidivudredning anvendtes knoglescintigrafi af fem, fluorid-PET/CT af fire og PSMA-PET/CT af syv afdelinger. Flere afdelinger angav flere undersøgelser, så det samlede antal svar oversteg antallet af afdelinger. Dette skyldtes formentlig, at PSMA-PET/CT primært benyttes efter kurativ behandling og ved lave PSA-værdier, hvor lokaliseret behandling stadig er mulig. PSMA-PET/CT er fortsat ikke tilgængelig på alle afdelinger, hvorfor nogle patienter henvises til andre afdelinger.

Til responseevaluering benyttede seks ud af ti afdelinger knoglescintigrafi, de resterende fire anvendte fluorid-PET/CT.

Konklusion

Der er i øjeblikket flere nuklearmedicinske undersøgelser til brug ved prostatacancer. Inden for det seneste årti er der kommet en mere nøjagtig metode, PSMA-PET/CT, og der er enighed om, at undersøgelsen er velindiceret til recidivudredning hos udvalgte patienter. De kliniske retningslinjer foreslår brugen af PSMA-PET/CT til stadieinddeling af patienter med højrisikoprostatacancer. Men de er mere tilbageholdende med at anbefale planlægning af behandling på baggrund heraf, da der fortsat mangler viden om, hvorvidt brugen af PSMA-PET/CT gavner patienterne. Dette spørgsmål søges afklaret inden for de kommende år i et igangværende dansk randomiseret studie. Nuværende praksis for stadieinddeling, recidivudredning og responseevaluering af prostatacancer i Danmark følger DaProCas anbefalinger.

Korrespondance *Malene Grubbe Hildebrandt*. E-mail: malene.grubbe.hildebrandt@rsyd.dk

Antaget 9. juni 2024

Publiceret på ugeskriftet.dk 12. august 2024

Interessekonflikter Der er anført potentielle interessekonflikter. Forfatterens ICMJE-formularer er tilgængelige sammen med artiklen på ugeskriftet.dk

Referencer findes i artiklen publiceret på ugeskriftet.dk

Artikelreference Ugeskr Læger 2024;186:V01240036

doi 10.61409/V01240036

Open Access under Creative Commons License [CC BY-NC-ND 4.0](https://creativecommons.org/licenses/by-nc-nd/4.0/)

SUMMARY

Indications for nuclear medicine imaging in prostate cancer

Nuclear medicine imaging for prostate cancer has advanced significantly over the past decade. A survey is presented in this review. PSMA-PET/CT is a new highly accurate method that has been introduced, but bone scans and bone-PET continue to be widely applied. PSMA-PET/CT still lacks sufficient patient outcome data to be recommended for treatment allocation when used for primary staging. However, the literature and clinical guidelines support its use at the stage of biochemical recurrence. In Denmark, the use of nuclear medicine examinations for prostate cancer aligns with clinical guideline recommendations.

REFERENCER

1. Borre M, Brodersen JB, Jakobsen H et al. Prostatakræft. Ugeskr Læger. 2023;185:V10220588.
2. Asmar A, Brinth SL, Gormsen LC et al. Klinisk Nuklearmedicin 3 udg. Munksgaard, 2022:97-98, 110-111, 123.
3. Combes AD, Palma CA, Calopedos R et al. PSMA PET-CT in the diagnosis and staging of prostate cancer. Diagnostics (Basel). 2022;12(11):2594. <https://doi.org/10.3390/diagnostics12112594>
4. Danske Multidisciplinære Cancer Grupper. Billeddiagnostik ved prostatacancer, 2023;version 4.1. <https://www.dmcg.dk/Kliniske-retningslinjer/kliniske-retningslinjer-opdelt-paa-dmcg/daproca/billeddiagnostik-ved-prostatacancer/> (15. maj 2024).
5. EAU- EANM-ESTRO-ESUR-ISUP-SIOG Guidelines on prostate cancer, 2023. <https://uroweb.org/guidelines/prostate-cancer> (15. maj 2024).
6. Oprea-Lager DE, MacLennan S, Bjartell A et al. European Association of Nuclear Medicine Focus 5: consensus on molecular imaging and theranostics in prostate cancer. Eur Urol. 2024;85(1):49-60. <https://doi.org/10.1016/j.eururo.2023.09.003>
7. Bjarkam C, Borgwardt A, Borre M et al. Kirurgi. 3 udg. FADL's Forlag, 2020.
8. Bostwick DG, Pacelli A, Blute M et al. Prostate specific membrane antigen expression in prostatic intraepithelial neoplasia and adenocarcinoma: a study of 184 cases. Cancer. 1998;82(11):2256-61. [https://doi.org/10.1002/\(sici\)1097-0142\(19980601\)82:11<2256::aid-cnrcr22>3.0.co;2-s](https://doi.org/10.1002/(sici)1097-0142(19980601)82:11<2256::aid-cnrcr22>3.0.co;2-s)
9. Chow KM, So WZ, Lee HJ et al. Head-to-head comparison of the diagnostic accuracy of prostate-specific membrane antigen positron emission tomography and conventional imaging modalities for initial staging of intermediate- to high-risk prostate cancer: a systematic review and meta-analysis. Eur Urol. 2023;84(1):36-48. <https://doi.org/10.1016/j.eururo.2023.03.001>
10. Hofman MS, Lawrentschuk N, Francis RJ et al. Prostate-specific membrane antigen PET-CT in patients with high-risk prostate cancer before curative-intent surgery or radiotherapy (proPSMA): a prospective, randomised, multicentre study. Lancet. 2020;395(10231):1208-1216. [https://doi.org/10.1016/S0140-6736\(20\)30314-7](https://doi.org/10.1016/S0140-6736(20)30314-7)
11. Hope TA, Goodman JZ, Allen IE et al. Metaanalysis of ⁶⁸Ga-PSMA-11 PET accuracy for the detection of prostate cancer validated by histopathology. J Nucl Med. 2019;60(6):786-793. <https://doi.org/10.2967/jnumed.118.219501>
12. Zacho HD, Nielsen JB, Afshar-Oromieh A et al. Prospective comparison of ⁶⁸Ga-PSMA PET/CT, ¹⁸F-sodium fluoride PET/CT and diffusion weighted-MRI at for the detection of bone metastases in biochemically recurrent prostate cancer. Eur J Nucl Med Mol Imaging. 2018;45(11):1884-97. <https://doi.org/10.1007/s00259-018-4058-4>
13. Scher HI, Morris MJ, Stadler WM et al, Trial design and objectives for castration-resistant prostate cancer: updated recommendations from the Prostate Cancer Clinical Trials Working Group 3. J Clin Oncol. 2016;34(12):1402-18. <https://doi.org/10.1200/JCO.2015.64.2702>
14. Fonager RF, Zacho HD, Langkilde NC et al. Prospective comparative study of ¹⁸F-sodium fluoride PET/CT and planar bone scintigraphy for treatment response assessment of bone metastases in patients with prostate cancer. Acta Oncol. 2018;57(8):1063-1069. <https://doi.org/10.1080/0284186X.2018.1438651>
15. Hoberück S, Löck S, Borkowetz A et al. Intraindividual comparison of [⁶⁸Ga]-Ga-PSMA-11 and [¹⁸F]-F-PSMA-1007 in prostate cancer patients: a retrospective single-center analysis. EJNMMI Res. 2021;11(1):109. <https://doi.org/10.1186/s13550-021-00845-z>
16. Buch-Olsen KM, Poulsen MH, Hansen S et al. A randomised trial of [¹⁸F]PSMA-1007-PET/CT versus NaF-PET/CT for staging

primary prostate cancer: a trial protocol. BJUI Compass. 2023;4(5):513-522. <https://doi.org/10.1002/bco2.243>