

## MR-skanning af diabetisk kardiomyopati

Madsen, Per Lav; Bojer, Annemie Stege; Sørensen, Martin; Gæde, Peter

*Published in:*  
Ugeskrift for Læger

*Publication date:*  
2022

*Document version:*  
Forlagets udgivne version

*Document license:*  
CC BY-NC-ND

*Citation for pulished version (APA):*  
Madsen, P. L., Bojer, A. S., Sørensen, M., & Gæde, P. (2022). MR-skanning af diabetisk kardiomyopati. *Ugeskrift for Læger*, 184(20A), Artikel V04220237. <https://ugeskriftet.dk/videnskab/mr-skanning-af-diabetisk-kardiomyopati>

Go to publication entry in University of Southern Denmark's Research Portal

### Terms of use

This work is brought to you by the University of Southern Denmark.  
Unless otherwise specified it has been shared according to the terms for self-archiving.  
If no other license is stated, these terms apply:

- You may download this work for personal use only.
- You may not further distribute the material or use it for any profit-making activity or commercial gain
- You may freely distribute the URL identifying this open access version

If you believe that this document breaches copyright please contact us providing details and we will investigate your claim.  
Please direct all enquiries to [puresupport@bib.sdu.dk](mailto:puresupport@bib.sdu.dk)

## Statusartikel

Ugeskr Læger 2022;184:V04220237

# MR-skanning af diabetisk kardiomyopati

Per Lav Madsen<sup>1, 2</sup>, Annemie Stege Bojer<sup>3, 4</sup>, Martin Sørensen<sup>3</sup> & Peter Gæde<sup>3</sup>

1) Kardiologisk Afdeling, Københavns Universitetshospital – Herlev og Gentofte Hospital, 2) Center for Klinisk Medicin, Det Sundhedsvidenskabelige Fakultet, Københavns Universitet, 3) Endokrinologisk og Kardiologisk Afdeling, Slagelse Sygehus, 4) Hjertecentret, Københavns Universitetshospital – Rigshospitalet

Ugeskr Læger 2022;184:V04220237

### HOVEDBUDSKABER

- Metabolisk syndrom og type 2-diabetes (T2DM) kan lede til hjertesvigt (»diabetisk kardiomyopati«), ofte med bevaret uddrivningsfraktion.
- Diabetisk kardiomyopati er karakteriseret ved nedsat myokardiegennemblødning, myokardiehypertrofi og myokardiefibrose; alle aspekter, der noninvasivt kan kvantificeres med hjerte-MR-skanning.
- Specifik terapi af diabetisk kardiomyopati kendes endnu ikke; mest rationel synes tidlig sikring af korrekt T2DM-medicinering at være.

Epidemiologiske studier viser, at kredsløbssygdom er blandt de hyppigste alvorlige konsekvenser af metabolisk syndrom (hyperglykæmi, hyperlipidæmi, hypertension, overvægt og lavt motionsniveau) [1-6]. Patienter med type 2-diabetes mellitus (T2DM), den alvorligste manifestation af det metaboliske syndrom, udvikler ofte præmatur storkarateromatose med følgende tromboemboli i særligt hjernen og hjertet (iskæmisk hjertesygdom (IHD)). Koronarsklerose ved T2DM er fortsat et vigtigt indsatsområde, og ateromatosebremsende interventioner (vægttab, motion, rygeophør og særligt brug af statiner og antihypertensiv medicin) har bedret prognosen ved T2DM [7] og skal ifølge guidelines institueres tidligt [8]. Det er imidlertid klart, at det metaboliske syndrom og særligt T2DM er associeret med hjerte- og kredsløbsændringer, der kan associeres med T2DM i sig selv og ikke behøver at være relateret til den ofte samtidigt sete hypertension (hos 70% af alle med T2DM) og IHD [9, 10]. Præmaturo myokardieinfarkt og stroke er alvorlige tidlige komplikationer i forbindelse med T2DM, men den første kardiovaskulære manifestation af T2DM er i dag ikke tromboembolisk sygdom, men hjertesvigt (HF) [6, 11]. Både iskæmisk og noniskæmisk kardiomyopati er overrepræsenteret blandt patienter med DM, og HF med nedsat uddrivningsfraktion er hyppig blandt patienter med T2DM. Omvendt vil de fleste patienter, som har DM og udvikler HF, imidlertid udvikle HFpEF (HF-symptomer trods en stort set normal systolisk funktion af hjertet) [10-12]. Kredsløbspåvirkningen af overvægt, hypertension og T2DM og årsagerne til HFpEF er nok flere, men særligt »stivgørelsen af kredsløbet og hjertet« og interaktionen mellem hjertet og kredsløbet (den ventrikuloarterielle kobling) er af betydning [2, 12-14].

### DIASTOLISK DYSFUNKTION HOS PATIENTER MED TYPE 2-DIABETES

Befolkningsundersøgelser af patienter med DM har længe vist, at patienterne udvikler tegn på »stive konduktanskar« og »diastolisk dysfunktion« med forstørret venstre atrium (LA), hvilket tyder på forhøjet tilløbstryk til venstre ventrikel (LV). Diastolisk dysfunktion viser sig definatorisk sikrest ved et invasivt målt

forhøjet end-diastolisk tryk i LV, men det er ikke muligt at undersøge alle med invasive trykmålinger, og i de bedste noninvasive studier har man brugt ekko-Dopplerundersøgelser til vurdering af diastolisk funktion [2, 12-14]. Bedst valideret over for invasive trykmålinger er  $E/e'$  (forholdet mellem blodets indstrømningshastighed til LV, lige efter mitralklappen er åbnet, og den tidlige længdeafslapningshastighed af LV's myokardie) [2]. Den normale  $E/e'$  er  $< 8$ , og forhøjet end-diastolisk tryk i LV vil afsløre sig ved  $E/e' > 14$ . Mange patienter med T2DM har  $E/e'$  i intervallet 8-14 [12, 14-21], dvs. endnu ikke sikker HFpEF, men allerede begyndende nedsat diastolisk funktion, og det vil være vigtigt at kunne opdage forstadierne til HFpEF, før manifest og uafvendelig stivhed af hjertet og kredsløbet sætter ind med svært behandlelig kardiell inkompensation til følge. Det er fortsat svært at sige, hvilke patienter med T2DM der er på vej til at udvikle signifikant diastolisk dysfunktion og HFpEF, og det er vanskeligt at objektivisere, hvornår »træthed« og »dyspnø« (subjektiv fornemmelse af åndenød) hos patienter med overvægt og T2DM kan tilskrives T2DM-associeret diastolisk dysfunktion, eller hvornår det primært kan tilskrives dårlig kondition. Det er ikke mærkeligt, at man let bliver forpustet, hvis man er i dårlig kondition, men det er omvendt vigtigt at finde ud af, hvornår dyspnø og træthed er begyndende sygdomsmanifestationer relateret til med tiden svært afvendelig diastolisk dysfunktion. De mekanismer, der »stivgør hjertet«, har indtil for nylig primært været undersøgt i eksplorative studier, herunder dyrestudier [2, 4, 10].

## UNDERLIGGENDE FÆNOTYPISKE ÅRSAGER TIL HJERTESVIGT MED BEVARET UDDRIVNINGSFRAKTION HOS PATIENTER MED TYPE 2-DIABETES

Det har været omdiskuteret, om en egentlig »diabetisk kardiomyopati« overhovedet eksisterer, eller om det blot er en manifestation af skjult IHD og den ofte samtidige hypertension ved T2DM. Både hypertension og skjult IHD er bestemt vigtige delelementer i HFpEF, men i dyrestudier, biopsistudier, obduktionsstudier og også nylige hjerte-MR-skanningsstudier er det påvist, hvordan T2DM i sig selv er associeret med hjerte- og kredsløbsændringer også uden ledsagende IHD.

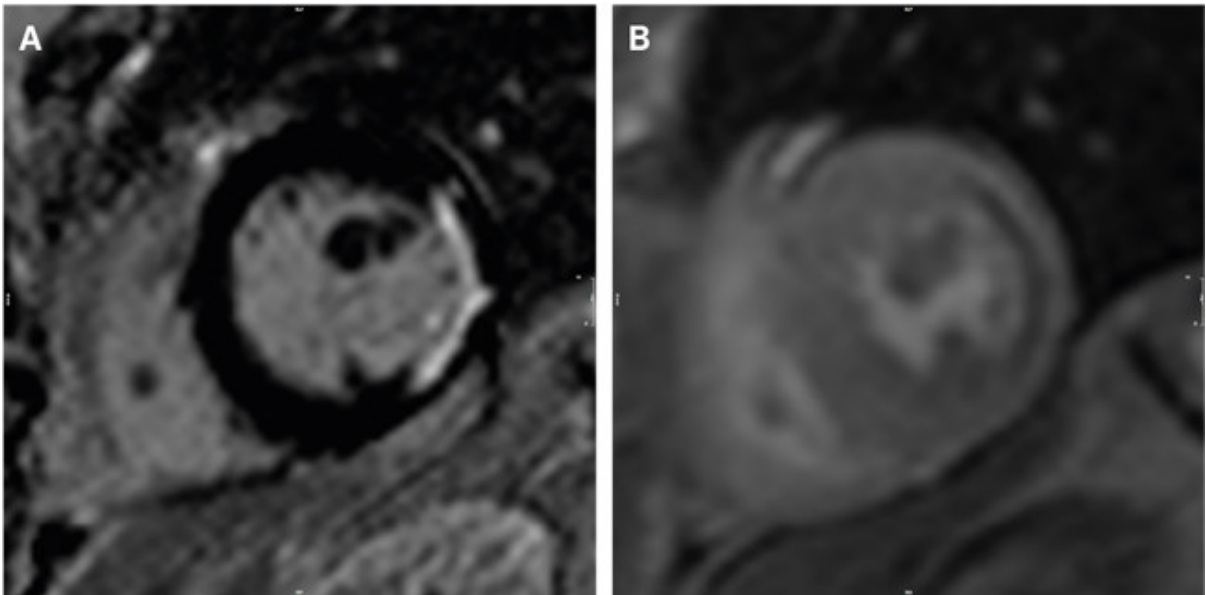
Historisk var det den danske læge *Knud Lundbæk*, der i 1954 beskrev de særegne diabetiske karforandringer ved DM [22], og det var også *Lundbæk*, der i 1969 foreslog, at DM måske gav ophav til en egentlig »diabetisk kardiomyopati« [23]. I 1970'erne viste flere mindre patologistudier af patienter, der havde DM og døde med tegn på inkompenenseret hjertesygdom, at HF kunne være associeret med stive hjerter med udbredt fibrosedannelse og ophobning af »avancerede glykerede endeprodukter« (AGEs) [24]. Nogle af patienterne havde deciderede »ører af fibrose«, der ikke var relateret til IHD [24], idet deres koronararterier var uden signifikant aterosklerose, og fibrosedannelse ved IHD altid udgår fra subendokardiet, hvor de fibrotiske ører hos patienterne med DM var lokaliseret midtmyokardielt. *Lundbæk* havde altså ret: DM giver ophav til en specifik kardiomyopati, der ikke behøver at være associeret til IHD. Disse studier er i dag vidtgående glemte, men forståelsen af, at DM giver anledning til diffus fibrosedannelse af myokardiet, udtyndede koronararterier (et fund, der også kendes fra koronarangiografier af patienter med DM) og stive hypertrofiske ventrikler, er nu velkendt.

Undersøgelser af patienter med T2DM med hjerte-MR-skanning har vist, at patienterne – som det tidligere også er påvist invasivt og noninvasivt med f.eks. PET – ofte har universelt nedsat myokardiegnemblødning [10]. Denne nedsatte myokardiegnemblødning er relateret til udtyndingen af myokardiets små kar (»mikrovaskulær dysfunktion«) og giver ikke lokaliserede subendokardielle myokardiegnemblødningsdefekter, som det ses ved IHD [9]. Den tidlige diastole er en metabolisk aktiv (ATP-forbrugende) proces, hvor LV »oplåses« (efter slutsystolen, hvor LV har gennemgået en »sammenskrumning«). Hvis myokardimetabolismen kompromitteres, vil tidlig diastole ofte rammes før systole, og det har derfor syntes sandsynligt, at diastolisk dysfunktion kunne bedres, hvis man blot bedrede »det metaboliske miljø« [25]. Studier med patienter med T2DM med MR-spektroskopi viste da også, at patienterne med T2DM har lav kreatinfosfat-ATP-ratio og derfor allerede i hvile synes at være »stresset metabolisk« [24]. I disse studier var der

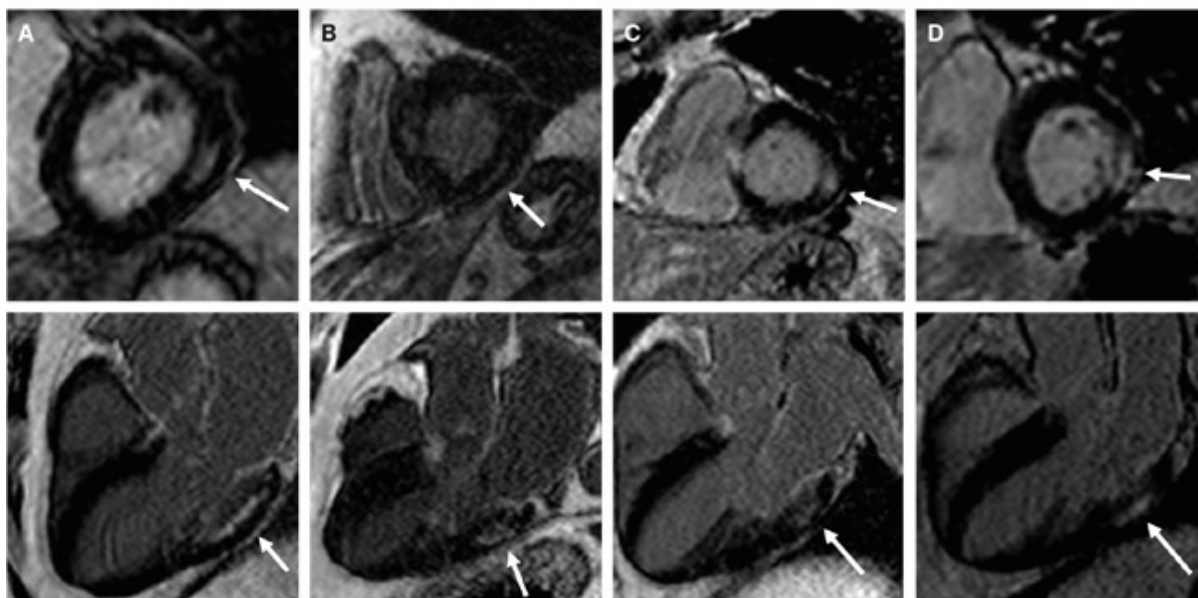
bedst kreatinfosfat-ATP-ratio ved høje blodsukkerværdier, og studierne blev initialt tolket derhen, at patienter med DM var afhængige af de høje blodsukkerværdier – hvilket så igen kunne forklare, hvorfor en del blodsukkersænkende studier ikke gav bedre outcome! Men lav ratio kunne måske også relateres til den ofte kritisk nedsatte myokardielle blodgennemstrømning, og de positive studier med selektive SGLT2-hæmmere, der netop virker via en mekanisme, hvor blodsukkeret sænkes signifikant, har vendt denne tankegang, og SGLT2-hæmmere tilbydes nu rutinemæssigt, også til patienter, der har HF uden DM. SGLT2-hæmmeren empagliflozin er i et nyligt lodtrækningsstudie vist at kunne bedre et composite outcome hos patienter med HFpEF, også selvom de ikke har DM [26].

DM er associeret med mange ændringer på metabolisme- og celleniveau, men overordnet tales der i eksperimentelle studier af gnavere næsten enslydende for, at DM forårsager kardiell hypertrofi med myokardiecellehypertrofi, myokardiel karudtynding og diffus myokardiefibrose, og det er formentlig i høj grad disse aspekter, der kan forklare udviklingen af HFpEF [10, 27-29]. Begyndende tegn på fibrosedannelse og karudtynding kan også ses ved isoleret overvægt og hypertension, men som foreløbigt dokumenteret sjældent i samme grad som ved T2DM [29]. Med hjerte-MR-skanning kan disse tre aspekter af diabetisk kardiomyopati kvantificeres i en og samme undersøgelse, og myokardiemasse, myokardiegennemblødning og myokardiefibrose hos patienter med T2DM opgøres nu i kohorteundersøgelser med det formål at bestemme deres indbyrdes og relative betydning for udvikling af HFpEF ved T2DM. I Næstved-Slagelse-kohorten (et tværsnitsstudie med 300 patienter med T2DM) er det dokumenteret, at patienter med T2DM har hjertehypertrofi, mens fund, som var forenelige med signifikant IHD, dvs. subendokardielle gennemblødningsdefekter i forsyningsområdet af en koronararterie, kun blev set hos få og primært hos patienter med allerede kendt IHD (**Figur 1**). De fleste patienter med T2DM har en let forhøjet hvilegennemblødning, hvilket formentlig primært er betinget af let øget myokardielt stress og en væsentlig nedsat maksimalt opnåelig myokardiegennemblødning bedømt ved adenosinstress. Ratio imellem hvilegennemblødning og maksimalt opnåelig gennemblødning var hos patienter med T2DM nedsat til gennemsnitligt 3,5, hvor den normalt er  $> 5$  [19-21]. I studier af ekstracellulærvolumen (ECV) ved T2DM finder man, at ECV er øget fra det normale, der er omkring 25%, til ofte  $> 35\%$  [15-18]. Som bedømt fra dyreeksperimentelle studier og mindre, humane studier er ECV ved T2DM udvidet pga. det intercellulært beliggende fibrose og AGEs. Interessant havde knap 10% af patienter med T2DM deciderede midtmyokardielle »fibroseøer« ofte  $> 1$  cm i diameter (**Figur 2**). De øer var typisk lokaliseret inferolateralt og basalt i LV og repræsenterer formentlig en »noninvasiv genopdagelse« af fundene fra 1970'ernes autopsistudier og altså de forandringer, der oprindeligt definerede den diabetiske kardiomyopati [24].

**FIGUR 1** Hjerte-MR-skanningsbillede (gadoliniumkontrast-opladningssekvens) af patient med myokardieinfarkt (**A**) og gennemblødningssekvens fra den samme patient. Der ses nedsat gennemblødning i området (**B**). Bemærk på A den for subendokardielle lokalisation af det fibrotiske område (hvidt), som er karakteristisk for myokardieinfarkt.



**FIGUR 2 A-D.** Hjerter-MR-skanningsbilleder (gadoliniumkontrastopladningssekvenser) af fire patienter med diabetesrelaterede fibrotiske områder (hvide pile). Bemærk den midtmyokardielle lokalisation af defekterne. Øverste panel: tværsnit af hjertet. Nederste panel: længdesnit af hjertet.



Patienterne havde begyndende tegn på diastolisk dysfunktion med øget  $E/e'$  (gennemsnitligt 9,9 (spændvidde: 8,7-12,6)) hos patienter, der havde T2DM og fibrose, og 8,8 (7,4-10,7) hos patienter, som havde T2DM uden fibrose, og nedsat maksimal fyldningshastighed af LV (peak filling-rate/end-diastolisk volumen i LV gennemsnitligt 2,3/s (standardafvigelse (SD):  $\pm 0,6$ ) hos patienter med T2DM og fibrose vs. 2,9/s (SD:  $\pm 0,6$ ) hos raske kontrolpersoner. Særligt patienterne med fibrose har høje værdier af  $E/e'$  og også større LA-volumen og høje værdier af natriuretiske peptider, der i andre studier er påvist at korrelere med udvikling af HFpEF. Det er ofte patienter med lav maksimal myokardiegennemblødning, der også har høj ECV, men en sikker tidsfølge har endnu ikke kunnet bestemmes, og det er stadig usikkert, hvilken af de to fænotypiske manifestationer af T2DM der har størst betydning for senere udvikling af HFpEF. Det synes, som om nedsat maksimal gennemblødning og øget forekomst af fibrose begge påvirker den diastoliske funktion ( $E/e'$ ), og det synes også, som om fibrose og nedsat gennemblødning gør det ad veje, som er uafhængige af hinanden (nedsat relaxation vs. nedsat LV-diastase). Histologiske studier viser, at AGE-bundet kollagen initialt omskeder de små kar [10], og det er sandsynligt, at det er fibrose, der »kommer først« og nedsætter myokardiets karvitalitet, men hypertension kan i sig selv udtynde kar og give anledning til mindre mængder fibrose [29], og det er derfor lige så muligt, at den relative iskæmi, som denne småkarssygdom nu afstedkommer, giver yderligere fibrosedannelse.

## FREMIDSPERSPEKTIVER

I kombination med studier, der ikke tyder på signifikant effekt på diastolefunktion af kortere tids behandling med antidiabetisk medicin, f.eks. glukagonlignende peptid (GLP)-1-receptoragonister [18], tyder studierne, der påviser nedsat myokardiegennemblødning og diffus fibrose, nu mere på, at man skal sætte sin lid til at undgå langsomt udviklede og formentlig varige skader på myokardiet. Generelt er tilgangen til patienter, hvor der er mistanke om HF, herunder HFpEF, som anbefalet i Dansk Cardiologisk Selskabs guidelines [30], men for patienter med T2DM kunne en generel tilgang være tidlig mistanke om mulig udvikling af diabetisk

kardiomyopati og tilbud om noninvasiv myokardiekarakteristik med MR-skanning for at identificere de patienter, der har behov for yderligere hjerteopfølgning, herunder sikring af veldokumenteret terapi mod det metaboliske syndrom. Dette kunne f.eks. være allerede på diagnosetidspunktet for diabetes eller ved ekkokardiografi med  $E/e' > 8$ . Det er her fortsat et problem, at der endnu mangler opfølgingsdata, og at det derfor er ufuldstændigt forstået, i hvor høj grad og hvor hurtigt man vha. de identificerede forandringer kan prædicere fremtidig HFpEF. Det er et særligt problem, at en sikker intervention er svær at identificere, om end den sandsynligvis vil inkludere GLP-1-receptoragonister, SGLT2-hæmmere og sikring af adækvat antihypertensiv behandling for på sigt mest sikkert at hindre udvikling af egentlig HF, der er år undervejs.

**Korrespondance** Per Lav Madsen. E-mail: lav.madsen@gmail.com

**Antaget** 2. august 2022

**Publiceret på ugeskriftet.dk** 17. oktober 2022

**Interessekonflikter** Der er anført potentielle interessekonflikter. Forfatterens ICMJE-formularer er tilgængelige sammen med artiklen på ugeskriftet.dk

**Referencer** findes i artiklen publiceret på ugeskriftet.dk

**Artikelreference** Ugeskr Læger 2022;184:V04220237

## SUMMARY

### Magnetic resonance imaging of diabetic cardiomyopathy

Per Lav Madsen, Annemie Stege Bojer, Martin Sørensen & Peter Gæde

Ugeskr Læger 2022;184:V04220237

Overweight and diabetes (DM) result in premature cardiovascular disease. Even if unaccompanied by ischaemic heart disease, DM stiffens the circulation, which may result in heart failure with preserved ejection fraction. Magnetic resonance imaging studies have documented cardiac hypertrophy, myocardial vascular rarefaction, and myocardial fibrosis in patients with type 2 DM. All three phenotypical changes seem noteworthy targets for early intervention. "Diabetic cardiomyopathy" is years underway and hence early detection may be needed to secure adequate treatment of the metabolic syndrome.

## REFERENCER

1. Kannel WB. Framingham study insights on diabetes and cardiovascular disease. *Clin Chem.* 2011;57(2):338-9.
2. Ng ACT, Delgado V, Borlaug BA et al. Diabetes: the combined burden of obesity and diabetes on heart disease and the role of imaging. *Nat Rev Cardiol.* 2021;18(4):291-304.
3. Shindler DM, Kostis JB, Yusuf S et al. Diabetes mellitus, a predictor of morbidity and mortality in the studies of left ventricular dysfunction (SOLVD) trials and registry. *Am J Cardiol.* 1996;77(11):1017-20.
4. Thrainsdottir IS, Aspelund T, Thorgeirsson G et al. The association between glucose abnormalities and heart failure in the population-based Reykjavik study. *Diabetes Care.* 2005;28(3):612-6.
5. Sandesara PB, O'Neal WT, Kelli HM et al. The prognostic significance of diabetes and microvascular complications in patients with heart failure with preserved ejection fraction. *Diabetes Care.* 2018;41(1):150-155.
6. Malmborg M, Schmiegelow MDS, Nørgaard CH et al. Does type 2 diabetes confer higher relative rates of cardiovascular events in women compared with men? *Eur J Heart.* 2020;41(13):1346-1353.
7. Gaede P, Vedel P, Larsen N et al. Multifactorial intervention and cardiovascular disease in patients with type 2 diabetes. *N Engl J Med.* 2003;348(5):383-93.
8. <https://vejledninger.dsam.dk/type2> (15. aug 2022).

9. Kawaguchi M, Techigawara M, Ishihata T et al. A comparison of ultrastructural changes on endomyocardial biopsy specimens obtained from patients with diabetes mellitus with and without hypertension. *Heart Vessels*. 1997;12(6):267-74.
10. Madsen PL. Biomarkers of myocardial fibrosis in diabetes, echocardiography, and magnetic resonance imaging. I: Patel VB, Preedy VR. red. *Biomarkers in Diabetes. Biomarkers in disease: methods, discoveries and applications*. Springer, 2022.
11. Marwick TH, Gimelli A, Plein S et al. Multimodality imaging approach to left ventricular dysfunction in diabetes: an expert consensus document from the European Association of Cardiovascular Imaging. *Eur Heart J Cardiovasc Imaging*. 2022;23(2):e62-e84.
12. Jørgensen PG, Biering-Sørensen T, Møgelvang R et al. Predictive value of echocardiography in type 2 diabetes. *Eur Heart J Cardiovasc Imaging*. 2019;20(6):687-693.
13. Kyhl K, von Huth S, Bojer A et al. Conductance artery stiffness impairs atrio-ventriculo-arterial coupling before manifestation of arterial hypertension or left ventricular hypertrophic remodeling. *Sci Rep*. 2021;11(1):14467.
14. Obokata M, Reddy YNV, Pislaru SV et al. Evidence supporting the existence of a distinct obese phenotype of heart failure with preserved ejection fraction. *Circulation*. 2017;136(1):6-19.
15. Bojer AS, Sørensen MH, Vejlstrop N et al. Distinct non-ischemic myocardial late gadolinium enhancement lesions in patients with type 2 diabetes. *Cardiovasc Diabetol*. 2020;19(1):184.
16. Bojer AS, Sørensen MH, Gaede P, Madsen PL. Diastolic and systolic function of diabetic cardiomyopathy are affected by diffuse myocardial fibrosis: a cardiac MRI study. Abstract presented at the ESC congress, 2020.
17. Bojer AS, Sørensen MH, Gaede P et al. Left ventricular diastolic function studied with magnetic resonance imaging: a systematic review of techniques and relation to established measures of diastolic function. *Diagnostics (Basel)*. 2021;11(7):1282.
18. Bojer AS, Sørensen MH, Bjerre J et al. Metabolic improvement with short-term, glucagon-like peptide-1 receptor agonist treatment does not improve cardiac diastolic dysfunction in patients with type 2 diabetes: a randomized, double-blind, placebo-controlled trial. *Diabetes Obes Metab*. 2021;23(10):2374-2384.
19. Sørensen MH, Bojer AS, Broadbent DA et al. Cardiac perfusion, structure, and function in type 2 diabetes mellitus with and without diabetic complications. *Eur Heart J Cardiovasc Imaging*. 2020;21(8):887-895.
20. Sørensen MH, Bojer AS, Jørgensen NR et al. Fibroblast growth factor-23 is associated with imaging markers of diabetic cardiomyopathy and anti-diabetic therapeutics. *Cardiovasc Diabetol*. 2020;19(1):158.
21. Sørensen MH, Bojer AS, Pontoppidan JRN et al. Reduced myocardial perfusion reserve in type 2 diabetes is caused by increased perfusion at rest and decreased maximal perfusion during stress. *Diabetes Care*. 2020;43(6):1285-1292.
22. Lundbaek K. Diabetic angiopathy: a specific vascular disease. *Lancet*. 1954;266(6808):377-9.
23. Lundbaek K. Is there a diabetic cardiopathy? I: Schettler G, red. *Pathogenetische Faktoren des Myokardinfarkts*. Schattauer Verlag, 1969:63-71.
24. Rubler SJ, Dlugash YZ, Yuceoglu T et al. New type of cardiomyopathy associated with diabetic glomerulosclerosis. *Am J Cardiol*. 1972;30(6):595-602.
25. Scheuermann-Freestone M, Madsen PL, Manners D et al. Abnormal cardiac and skeletal muscle energy metabolism in patients with type 2 diabetes. *Circulation*. 2003;107(24):3040-6.
26. Anker SD, Butler J, Filippatos G et al. Empagliflozin in heart failure with a preserved ejection fraction. *N Engl J Med*. 2021;385(16):1451-61.
27. Ng ACT, Auger D, Delgado V et al. Association between diffuse myocardial fibrosis by cardiac magnetic resonance contrast-enhanced T1 mapping and subclinical myocardial dysfunction in diabetic patients: a pilot study. *Circ Cardiovasc Imaging*. 2012;5(1):51-9.
28. Kwong RY, Sattar H, Wu H et al. Incidence and prognostic implication of unrecognized myocardial scar characterized by cardiac magnetic resonance in diabetic patients without clinical evidence of myocardial infarction. *Circulation*. 2008;118(10):1011-20.
29. Levy BI, Schiffrin EL, Mourad JJ et al. Impaired tissue perfusion: a pathology common to hypertension, obesity, and diabetes mellitus. *Circulation*. 2008;118(9):968-76.
30. <https://nbv.cardio.dk/chf> (15. aug 2022).